

Klinik İpuçları

Clinical Clues

Tuba Tabak, Ahmet Özbilgin

Celal Bayar Üniversitesi Tıp Fakültesi Parazitoloji Anabilim Dalı, *Manisa, Türkiye*

Giardiasis

8 yaşında kız çocuk ara ara olan karın ağrısı, halsizlik, gaz ve sarı mukuslu yağlı dışkılama şikayetleriyle polikliniğe başvurdu. Hastada aralıklı olarak ishal kabızlık ve tüm abdomende yaygın rahatsız edici gaz şikayetinin olduğu belirlendi. Hastaya dışkı kültürü yapıldı ve sonuçlar negatif bulundu. Hasta dışkısı, parazitoloji laboratuvarında Nativ-Lugol yöntemi ile incelendi ve *Giardia intestinalis* kist ve trofozoitlerine rastlandı. Standart tedavi olan

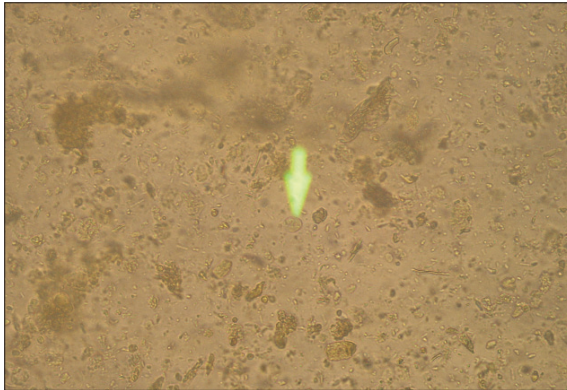
metronidazol, 5 gün boyunca 15mg/kg/gün; üç eşit dozda verildi, daha sonra yapılan dışkı incelemesi sonucunda parazit görülmedi.

Giardiasis kliniğinde önemli ipuçları;

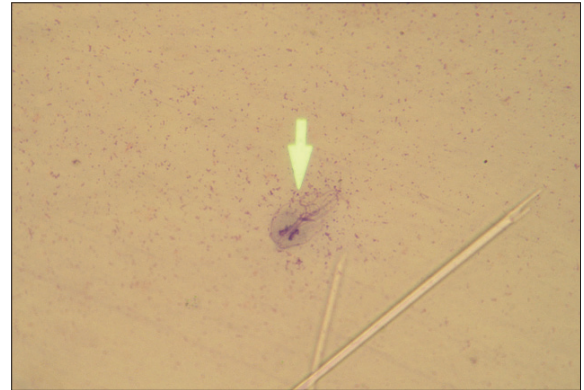
- Giardiasiste en belirgin klinik bulgu; sarı mukuslu yağlı dışkılamadır.

-Giardiasis hangi formu ile bulaşmaktadır? ; Parazitin kist formu ile konaklar arasında bulaş sağlanmaktadır.

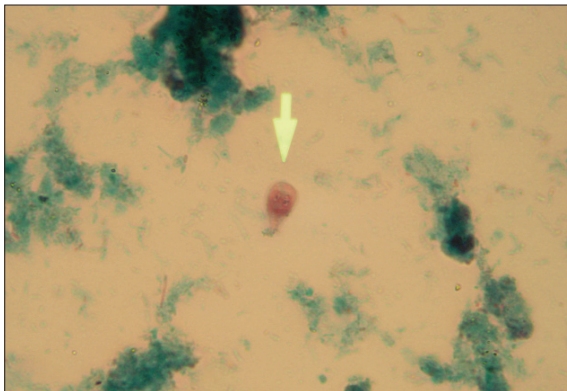
- Giardiasis tedavisinde ilk tercih edilecek ilaç metronidazoldür.



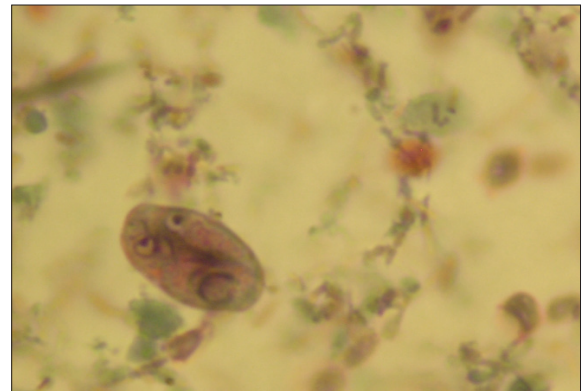
G. intestinalis kist formu–Nativ-lugol Yöntemi*
(400, büyük kuru büyütme)



G. intestinalis trofozoit formu–Trikrom Boya Yöntemi*
(1000, immersiyon objektifi)



G.intestinalis trofozoit formu–Trikrom Boya Yöntemi*
(1000, immersiyon objektifi)



G.intestinalis kist formu–Trikrom Boya Yöntemi*
(1000, immersiyon objektifi)

Yazışma Adresi
Correspondence Address
Dr. Ahmet Özbilgin
Celal Bayar Üniversitesi
Tıp Fakültesi Parazitoloji
Anabilim Dalı,
Manisa, Türkiye
Tel.: +90 236 234 90 70
Faks: +90 236 233 14 66
E-posta:
a.ozbilgin@yahoo.com

(Fotoğrafların tamamı Prof.Dr.Ahmet Özbilgin'in koleksiyonundaki preparatlardan Celal Bayar Üniversitesi Tıp Fakültesi Parazitoloji Anabilim Dalı laboratuvarlarında çekilmiştir.)