



Çocuklarda Mide Açlık Sıvısı Örneği Alımı

How To Perform Nasogastric Aspiration in Children

Emel Çelebi Çongur¹(ID), Nazan Dalgıç¹(ID)

¹ Şişli Hamidiye Etfal Eğitim ve Araştırma Hastanesi, Çocuk Enfeksiyon Hastalıkları Kliniği, İstanbul, Türkiye

Makale atfı: Çelebi Çongur E, Dalgıç N. Çocuklarda mide açlık sıvısı örneği alımı. J Pediatr Inf 2020;14(4):253-256.

Giriş ve genel bilgiler: Tüberküloz (Tb) enfeksiyonu hala tüm dünyada ölümcül bir bulaşıcı hastalık olarak varlığını sürdürmektedir. Sağlık Bakanlığı Tb rehberi 2019 verilerine göre, ülkemizde 2018 yılında yaklaşık 11.800 hasta tanı almıştır (1). Çocuk yaş grubunda Tb tanısı koymanın zorlukları sebebiyle epidemiyolojik veriler kısıtlıdır. Dünya çapında yıllık 1 milyon yeni çocuk Tb olgusu olduğu tahmin edilmektedir fakat bunların büyük çoğunluğuna tanı konulamamaktadır. Tanı konulduğunda ve etkili tedavi başlandığı takdirde çocukluk çağında Tb hastalığının mortalitesi neredeyse sifıra yakındır (2).

Çocukluk yaş grubunda balgam elde etmek güçtür çünkü çocuklar etkili ekspektorasyon yapamazlar ve *M. tuberculosis* basillerini içeren balgamı yutarlar. Bu nedenle çocuklarda basili izole edebilmek için açlık mide sıvısı, indüklenmiş balgam, nazofarengeal aspirat veya bronkoalveoler lavaj örneklemesi yöntemleri kullanılır.

Açlık mide sıvısı örnekleme tüberküloz tanısını mikrobiyolojik olarak doğrulamak için, mide içeriğini toplamak suretiyle kullanılan bir yöntemdir. Açlık mide sıvısı örneği hem çocukta neden olduğu stres, hem de direkt mikroskopik incelemede basili yakalama şansının düşük olması nedeniyle hem kültür hem mikroskopik inceleme imkânının olduğu merkezlerde yapılmalıdır (3). Sadece mikroskopik inceleme yapılması; olguların %10'dan daha azında olumlu sonuç vere-

bilir, ayrıca tüberküloz dışı mikobakterilerin varlığı sebebiyle yanlış pozitif sonuçlara da sık rastlanmaktadır (4).

Tb tanısında kültürde basili üretmek tanı için altın standart yöntemdir. Kültür; basilin tedavide kullanılan antibiyotiklere duyarlılığını veya direncini gösterdiği için tedaviye yön vermede önemlidir. Sıvı veya katı kültür ortamında üreme saptayabilmek için alınan örnek mililitrede en az 10-100 koloni oluşturan ünite basil içermelidir (5). Çocukluk yaş grubunda üç kere art arda alınan mide aspiratında basili üretebilme şansımız %30-40'tır (4). Fakat infantlarda veya Tb açısından endemik bölgelerde yaşayan çocuklarda bu oran daha yüksektir (6). Bu nedenle mikroskopik incelemede basil görülmemesi veya kültürde üreme olmaması Tb tanısını ekarte ettirmez.

Açlık mide sıvısı örnekleme özellikle pulmoner Tb'dan şüphelenilen ve balgam örneği veremeyen çocuklarda uygulanır. Uyku sırasında akciğerlerdeki mukosilier yapılar balgamı boğaza doğru iter. Çocuk uyanınca bu balgamı yutar ve mide boşalımı süresine kadar balgam midede kalır. Bu nedenle mide aspirasyonunun sabah aç karna yapılması çok kritiktir. En yüksek verim sabah aç karnına alınan mide sıvısı örneğinden yapılan kültürlerde alınır.

Açlık mide sıvısı aspirasyonu ardışık iki veya üç günün sabahında uygulanır, böylelikle pozitiflik yakalanma şansı artar. İşlem için biri işlemi uygulayan kişi biri de yardımcı olmak

Yazışma Adresi/Correspondence Address

Emel Çelebi Çongur

Şişli Hamidiye Etfal Eğitim ve Araştırma Hastanesi,
Çocuk Enfeksiyon Hastalıkları Kliniği,
İstanbul-Türkiye

E-mail: emelcelebi@gmail.com

Geliş Tarihi: 20.10.2020

Kabul Tarihi: 18.11.2020

Çevrimiçi Yayın Tarihi: 18.12.2020

üzere iki kişi gerekir. İşlem öncesi infantların en az üç saat, daha büyük çocukların en az dört saat aç kalması önemlidir, açlık süresince su, ilaç veya anne sütü verilmemelidir.

İşlem için gerekli malzemeler (Şekil 1)

- ✓ N95 maske
- ✓ Eldivenler
- ✓ Çocuğu hareketsizleştirmek için çarşaf
- ✓ 8-10 French ve daha büyük nazogastrik (NG) tüp
- ✓ 5, 10, 20 ve 30 ml kapasitesinde şırıngalar ve NG tüpe uygun konnektör
- ✓ Örnek kabı
- ✓ Kalem / işaretleyici
- ✓ Laboratuvar talep formları
- ✓ Steril su veya serum fizyolojik (%0.9 NaCl)
- ✓ Sodyum bikarbonat (%8)
- ✓ Alkol bazlı dezenfektan

İşlem öncesi

Öncelikle aile işlem hakkında bilgilendirilir ve yazılı onam formu hekim tarafından açıklanıp imzalatılır. İşlemin kısa süreceğini fakat çocuklarının kısa bir süre rahatsızlık hissedeceği aileye açıklanmalıdır. İşlem sırasında ailenin dışarıda beklemesi teşvik edilmelidir. Ebeveynlerin çocukla empati kurmaları, işleme müdahale etmelerine neden olabilir. İşlem biter bitmez çocuğun aileye teslim edileceği bilgisi verilmelidir.

İşlem yapılacak odanın kapısı kapalı olmalıdır ve bir saat boyunca kapalı tutulmalıdır.

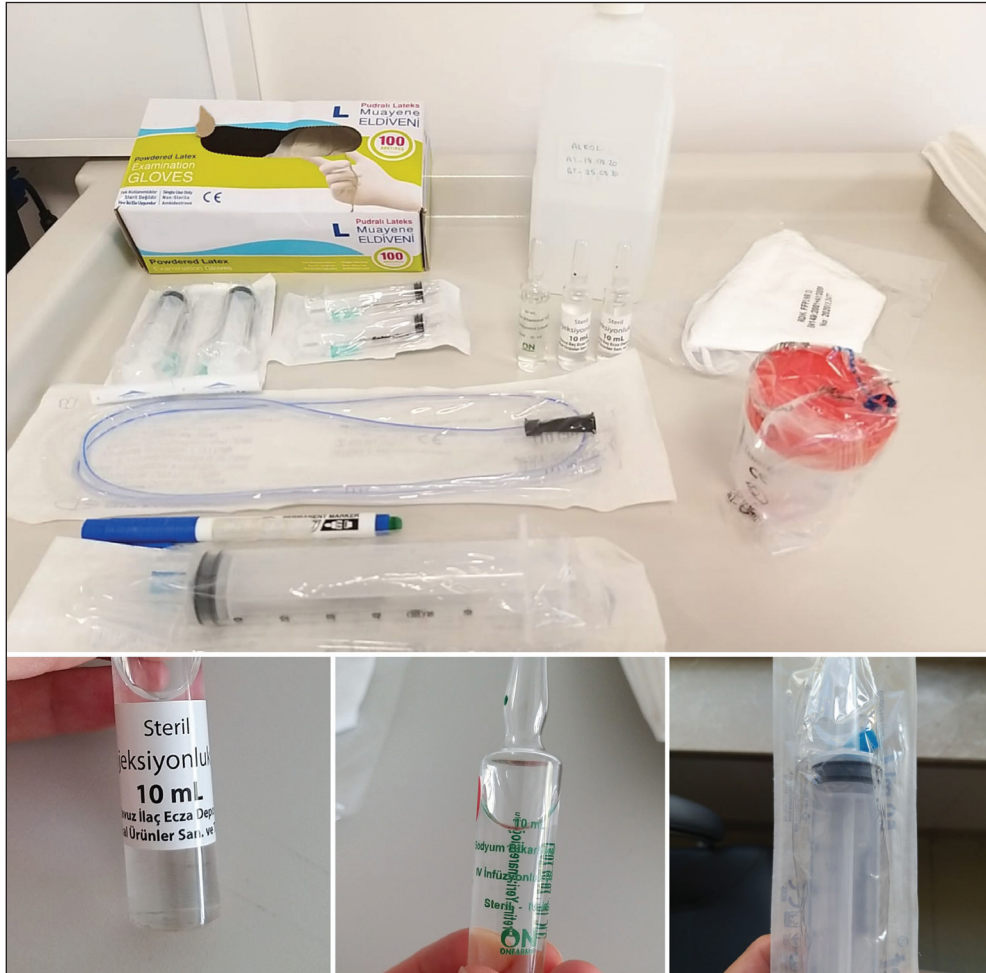
İşlem için en az iki kişi gereklidir.

Çocuğun trombosit sayısı düşük ise veya aktif kanama durumu varsa açlık mide sıvısı alınması işlemi ertelenir.

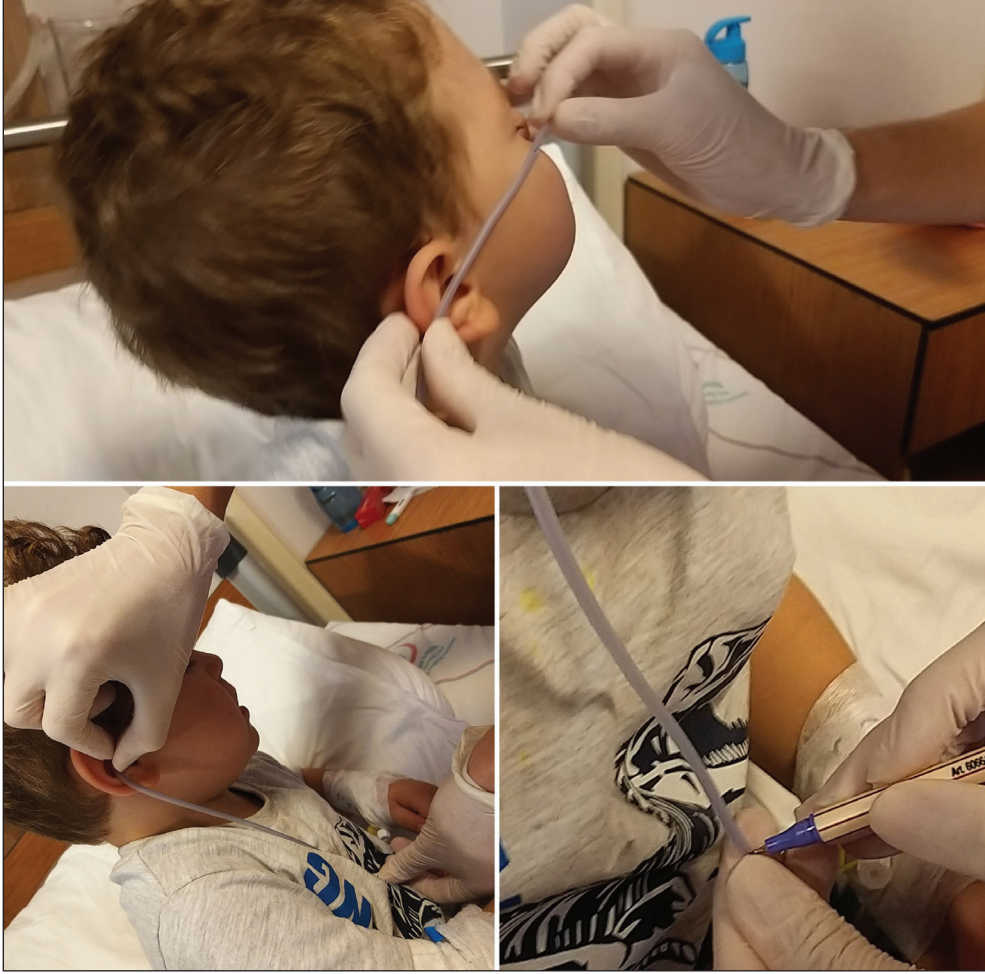
İşlem

Adım 1

Çocuk bir çarşaf yardımıyla immobilize edilir. NG tüp ile burundan mideye kadar olan mesafe ölçülür. NG tüp burun ucundan başlayarak esnek şekilde tutulur ve kulağa kadar çekilir, kulak hizasından ksifoid çıkıntının alt ucuna kadar yine esnek şekilde tutularak ölçülen mesafe tüp üzerinde işaretlenir.



Şekil 1. İşlem sırasında kullanılacak malzemeler.



Şekil 2. Nazogastrik sonda burun-mide arası mesafe ölçülmesi.

Bu mesafe tüpün ne kadar kısmının içeride olması gerektiğini gösterir (Şekil 2).

Adım 2

NG tüpün ucu çocuğun ağızında nemlendirilir, lubrikanlar bakteriyostatik özelliğinden dolayı bu işlem için kullanılmaz. NG tüp, çocuğun burnundan yerleştirilir ve nazikçe boğazına doğru ilerletilir. Tüp ilerletme işlemi sırasında nazal septumdan kaçınılır ve NG tüpün yatağa dik olarak hareket etmesi hedeflenir. Tüpün ağız içinde dolanmadığından emin olmak için ağız içinin kontrol edilmesi önerilir. Çocuk yutkunmaya başladığında tüp hızlıca daha önce ölçmüş olduğumuz mesafeye kadar ilerletilir. Nadiren NG tüp havayoluna doğru ilerleyebilir. Bu durumda çocukta solunum sıkıntısı ve boğuk ağlama olur, böyle bir durum ile karşılaşırsa tüp geri çekilmelidir. Tüpü mideye yerleştirme işi başarılı olursa güçlü ve sabit bir ağlama olur, tüp içi mide içeriği görülebilir, enjektör ile hava verildiğinde mide üzerinde oskültasyonda guruldama sesi duyulur.

Adım 3

Tüpün midede olduğuna emin olduktan sonra mide içeriği aspire edilir. En az 5-10 ml içerik elde edilmesi idealdir. Elde

edilen içerik steril örnek kabına aktarılır. Mide içeriğinin volümü kadar sodyum bikarbonat (%8) üzerine eklenir. Bu işlem ile amaç Tb basillerinin asit ortamda parçalanmasına engel olmaktır.

Adım 4

İstenilen kadar içerik elde edilemezse tüpün yavaşça yeri değiştirilir, o sırada nazikçe aspirasyona devam edilir. Hala örnek yetersiz ise yardımcı personel çocuğu nazikçe sağa sola hareket ettirir. Bunlara rağmen örnek yeterli değil ise tüpün midede olduğuna emin olduktan sonra, 20 ml steril su tüp yardımıyla verilir, birkaç saniye bekledikten sonra tekrar aspire edilir.

Adım 5

Yeterli örnek toplandı ise hemen NG tüp çekilir, çocuk aileye teslim edilir ve beslenmesi sağlanır.

İşlem sonrası

Örnek kaplarının kapaklarının sıkıca kapandığına emin olunur. Çapraz enfeksiyonu önlemek için kaplar alkol bazlı dezenfektan ile silinir, sonrasında etiketleme işlemi yapılır.

Laboratuvar talep formları uygun şekilde doldurulur.

Örnekler en kısa sürede soğuk zincire uygun bir şekilde laboratuvara gönderilir. Eğer örnek hemen laboratuvara gönderilemeyecek ise 4 saate kadar buzdolabında 4-8°C sıcaklıkta saklanabilir.

İşlem odası temizlenir ve havalandırılır, 1 saat boyunca odaya kimse alınmaz.

Tartışma

Çocuklarda Tb tanısı öykü, klinik muayene ve ilgili araştırmalardan elde edilen tüm kanıtların bir arada değerlendirmesi ile mümkündür (3). Tanı koymada dikkatli bir maruziyet öyküsü, klinik bulgular, radyolojik bulgular, immünolojik ve moleküler bazlı testler beraber değerlendirilmeli ve klinik şüphe duyulan her çocuktan bakteriyolojik doğrulama için örnekler alınmalıdır. İmmünolojik temele dayanan tüberkülin deri testi (TDT) ve interferon gama salınım testleri vücudun basile karşı geliştirdiği bağışıklık yanıtını ölçer fakat latent Tb ve aktif hastalığı ayırt etmede başarısızdır, ayrıca bağışıklığı baskılanmış çocuklarda yeterli bilgi veremez (7).

Son yıllarda Tb tanısına yönelik Xpert MTB/RIF, idrarda antijen aranması, "string test", "lung flute" gibi yöntemler günde-

me gelmiştir ama tanıdaki tüm gelişmelere rağmen hala altın standart basilin kültürde üretilmesidir. Bu nedenle pulmoner Tb şüphesi olan ve balgam örneği veremeyen çocuk olgularda açlık mide suyu alınması hala güncelliğini sürdürmektedir.

Kaynaklar

1. T.C. Sağlık Bakanlığı Halk Sağlığı Genel Müdürlüğü. *Tüberküloz Tanı ve Tedavi Rehberi*. Kara F (ed). Ankara, 2019. [CrossRef]
2. Holmberg PJ, Temesgen Z, Banerjee R. *Tuberculosis in children*. *Pediatr Rev* 2019;40:168-78. [CrossRef]
3. World Health Organization (WHO). *Guidance for national tuberculosis programmes on the management of tuberculosis in children*. 2th ed. Geneva, Switzerland 2014. Available from: https://www.who.int/tb/publications/childdb_guidelines/en/ Accessed: Nov 25, 2020. [CrossRef]
4. Starke JR. *Pediatric tuberculosis: time for new approach*. *Tuberculosis* 2003;83:208-12. [CrossRef]
5. Thomas TA. *Tuberculosis in children*. *Pediatr Clin North Am* 2017;64:893-909. [CrossRef]
6. Dunn JJ, Starke JR, Revell PA. *Laboratory diagnosis of Mycobacterium tuberculosis infection and disease in children*. *J Clin Microbiol* 2016;54:1434-41. [CrossRef]
7. Kocabaş E, Çelik Ü. *Tüberküloz tanısında interferon gama salınım testleri*. Özçelik U, Kocabaş E, Ersu R, Gürkan F (eds). *Çocukluk Çağında Tüberküloz*. İstanbul: Nobel Tıp Kitabevleri, 2017:41-50. [CrossRef]